

Société du Chien de Berger Allemand

82, Cours Charlemagne / 69002 Lyon / Tel. 04 72 77 64 55 / Fax 04 72 77 64 54

Examen radiographique des coudes



L.O.F. : 656803
 Nom : Harco Lunant Sylvia
 Affixe : des Sources de la Liane 8 chemin du Grand Gue
 Sexe : M
 Tatouage : N° puce 250269604583833 86270 Coussay les Bois
 Né(e) le : 03/03/2012
 Radiographié par le Dr GRANGER le 13/06/2013
 Age lors de la radio : 1 an 3 mois 10 jours

Analyse radiographique

Clichés radiographiques

en incidence médio-latérale, coude fléchi à 45° Identification
 en incidence médio-latérale, coude en extension
 en incidence crânio-caudale, latéro-médiale oblique Latéralisation
 en incidence crânio-caudale

Anomalies anatomiques radiologiquement visibles sur les clichés examinés

D G

Non union du processus anconé
 Fragmentation du processus coronoïde
 Incongruence articulaire
 Ostéochondrite disséquante du condyle huméral
 Aucune anomalie anatomique radiologiquement visible

Manifestations arthrosiques

D G

Augmentation de la densité radiographique de la plaque osseuse sous-chondrale de l'incisure sigmoïde ulnaire
 Ostéophytes / rebord crânio-dorsal processus anconé
 Ostéophytes < 2mm
 2 mm < Ostéophytes < 5 mm
 5 mm < Ostéophytes
 Ostéophytes / profils latéraux de l'articulation ...
 Ostéophytes / Tête radiale
 Aucune manifestation arthrosique

Conclusion de l'examen

Aucun signe radiologique de dysplasie du coude.

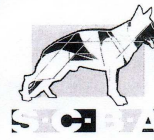
Décision officielle

Grille de lecture préconisée par l'IEWG = International Elbow Working Group (Groupe de travail international sur le coude)

ED / A = normal
 ED / B = presque normal
 ED / C = acceptable
 D = Dysplasie moyenne
 E = Dysplasie sévère

Frais de lecture : 50,00 Payé par Chèque
Le 16/06/2013

Professeur REMY, le 30 juin 2013



Société du Chien de Berger Allemand

82, Cours Charlemagne / 69002 Lyon / Tel. 04 72 77 64 55 / Fax 04 72 77 64 54

Examen radiographique des hanches



L.O.F. : 656803
 Nom : Harco Lunant Sylvia
 Affixe : des Sources de la Liane 8 chemin du Grand Gue
 Sexe : M
 Tatouage : N° puce 250269604583833 86270 Coussay les Bois
 Né(e) le : 03/03/2012
 Radiographié par le Dr GRANGER le 13/06/2013
 Age lors de la radio : 1 an 3 mois 10 jours

Positions radiographiques

Symétrie et extension du bassin Identification
 Défaut de symétrie et d'extension du bassin
 Parallélisme et symétrie des membres
 Défaut de parallélisme et symétrie des membres
 Demande de radiographie conforme
 Cliché réalisé :
 - sans préparation médicamenteuse
 - sous sédation
 - sous anesthésie générale
 Conditions de réalisation du cliché non précisées

Rapport articulaire

D G

Contact étroit
 Contact insuffisant
 Subluxation
 Luxation
 Pincement articulaire

Acetabulum

Normal
 Insuffisance de profondeur
 Evasement
 Aplatissement
 Comblement
 Ostéophytes

Courbure crâniale enserrante
 Courbure crâniale non enserrante
 Angle crânio-acétabulaire ouvert
 Sommet émoussé ou aplati

Bord crânial régulier
 Bord crânial irrégulier - ostéophytes
 Bord latéral - ostéophytes - bilabiation
 Extrémité caudale - ostéophytes

Tête et col fémoraux

D G

Forme et volume normaux
 Microcéphalie
 Tête irrégulière
 Tête triangulaire ou aplatie
 Col épais et raccourci
 Exostoses - ostéophytes

Mensuration de Norberg

Supérieure ou égale à 105°
 Comprise entre 100 et 105°
 Inférieure à 100°
 Inférieure à 90°

Observations

Conclusion de l'examen

D G

a - Aucun signe de dysplasie
 b - Stade intermédiaire
 c - Dysplasie légère (Stade I)
 d - Dysplasie moyenne (Stade II)
 e - Dysplasie grave (Stade III et IV)

Frais de lecture : 50,00 Payé par Chèque
Le 16/06/2013

Décision officielle

HD / A = normal
 HD / B = presque normal
 HD / C = acceptable
 D - Dysplasie moyenne
 E - Dysplasie sévère

Professeur REMY, le 30 juin 2013